

Examen clinique du genou

richardballas@yahoo.fr

Interrogatoire

- Examen général
- Mode de vie
- Profession
- Activité de loisir
- Douleur
 - mécanique/inflammatoire
 - Durée
 - Périmètre de marche (durée, distance)
 - Aide à la déambulation
 - Localisation
 - Irradiation
- Habitudes toxiques
 - OH
 - Tabac
- Antcd familiaux
 - Arthrose
 - Maladie inflammatoire

- Symptômes
 - Instabilité
 - Gonflement
 - Blocage

Examen physique

- Bilatéral
- Comparatif
- Inspection
 - Station debout
 - Attitude vicieuse
 - Varus/valgus
 - Recurvatum/flessum
 - A la marche
 - Boiterie
 - Esquive (douleur)
 - Instabilité
 - Allongé
 - Flessum antalgique

- Examen allongé
 - Par anatomie
 - Mobilité
 - Normal 0-0-130
 - Epanchement articulaire
 - Signe du glaçon
 - Ménisques
 - Cri de Oudard
 - Grinding test

- Ligaments latéraux
 - Palpation
 - Laxité en varus/valgus forcé
- LCA
 - Test de Lachman
 - Ressaut rotatoire (Jerck Test)
- LCP
 - Inspection : perte du relief de la TTA
 - Tiroir postérieur
- Un tiroir antérieur signe l'atteinte du LCA associée à des lésions périphériques

- Système extenseur
 - Extension du genou active
 - Palpation TQ, rotule, TR

- Rotule
 - Bascule
 - Instabilité : signe d'appréhension de Smillie
 - Douleur aileron rotulien (MPFL)

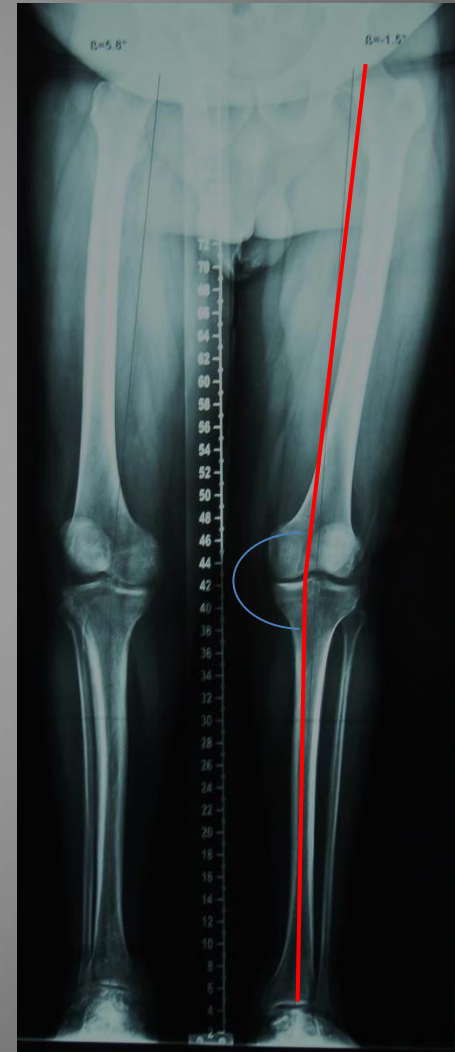
- Arthrose FT interne, FT externe
 - Laxité d'usure
 - Douleur à la palpation péri-articulaire
 - Douleur à la compression

 - Douleur en décubitus latéral (la nuit)

– Score fonctionnel

Examen complémentaire

- Radiographies standards
 - Genou F+P
 - Schuss
 - Vue aérienne de rotule
 - Pangenométrie
- Echo
- TDM
- IRM
- Scintigraphie



Diagnostic différentiel

- Pathologie de la hanche!